

Vad är Crohns sjukdom?

Sjukdomen har fått sitt namn efter den amerikanske läkaren Burrill Bernard Crohn, som beskrev den 1932. Han kallade den regional ileit (lokaliserad inflammation i den sista delen av tunn-tarmen, som på latin kallas ileum). Senare fann man att sjukdomen även kunde angripa andra delar av mag-tarmkanalen. Dess namn ändrades till Crohns sjukdom, som ett erkännande av Crohns insats för förståelsen av den.

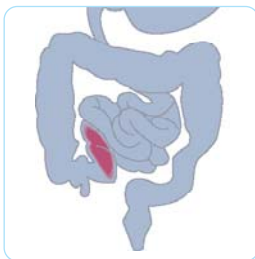
Crohns sjukdom är en kronisk inflammatorisk sjukdom som kan uppträda var som helst i mag-tarmkanalen – från munnen till ändtarmen.

Inflammationen berör alla skikt i tarmväggen (s.k. transmural inflammation), och den har en typisk utbredning – där sjuka tarmavsnitt växlar med områden där tarmslemhinnan är normal (detta kallas *skip lesions*).

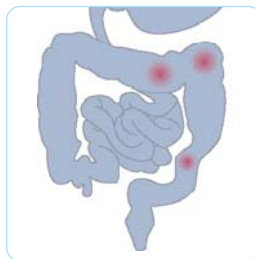Sjukdomen kan dock hos vissa patienter vara mer sammanhängande, och till exempel beröra hela tjocktarmen. De områden av tarmen som oftast drabbas är den nedersta delen av tunn-tarmen (terminala ileum), tjocktarmen och ändtarmen.

KÄNNETECKEN FÖR CROHNS SJUKDOM:

- Ett kroniskt förlopp, där perioder då sjukdomen är lugn och symptomfri uppträder omväxlande med perioder av återfall (skov) då sjukdomen blossar upp.
- Debuterar oftast i ungdomsåren, men ytterst sällan före tolv års ålder.
- Symptom och komplikationer utanför tarmsystemet.
- Tendens till återfall efter operation.
- Vanligare hos rökare.



Terminal ileit



Lokala angrepp (skip lesions)

KÄNNETECKEN PÅ CROHNS SJUKDOM

SYMPTOM

- Diarré (ibland blodblandad).
- Magont.
- Viktnedgång.
- Hos barn: bristande tillväxt.

UTBREDNING

- Kan uppträda var som helst i tarmkanalen.

ENDOSKOPI ("KIKARUNDERSÖKNING", SIGMOIDOSKOPI ELLER REKTOSKOPI) (se avsnitt 1.7)

- Avgränsade områden med inflammation med normala områden däremellan (skip lesions).
- Djupa långsträckta sår i tarmen samt svullen slemhinna gör att tarmytan kan få ett kullerstensliknande utseende.
- Hemorrojdlänkande polyper vid anus.

RÖNTGENFYND

- Förträngningar (stenoser) i tarmen.
- Djupa sprickor i tarmen (fissurer); kanaler mellan olika tarmslingor och mellan tarm och hud (fistlar) kan förekomma.
- "Spridda lesioner".

HISTOLOGI (MIKROSKOPIFYND)

- Granulom (små knutor av celler och bindväv) är mycket ymnigt förekommande och typiska för Crohns sjukdom.
- Inflammation i alla skikt av tarmväggen.

KOMPLIKATIONER UTANFÖR TARMEN

- **Leder:** Artrit (ledinflammation) kännetecknad av värkande, svullna leder, förekommer oftast när tarmsjukdomen är aktiv.

Artralgi (ledvärk), vanligast i de små fingerlederna, kan förekomma även när tarmsjukdomen är inaktiv.

- **Hud:** Erythema nodosum (knörlös), förekommer framför allt vid aktiv tarmsjukdom. Visar sig som rödblå, ömma knutor i huden, oftast på underarmar och underben.
Pyoderma gangraenosum är ett besvär med djupa sår i huden som mycket sällan ses och enbart när sjukdomen är aktiv.
- **Ögon:** Uveit (inflammation i regnbågshinnan) ses särskilt vid aktiv sjukdom. Visar sig genom röda ögon som värker, speciellt vid starkt ljus.
- **Lever:** I sällsynta fall kan man se en inflammation som ger upphov till förträngningar i gallvägarna (primär skleroserande kolangit), oberoende av hur aktiv tarmsjukdomen är.
- **Njurar:** Njursten (oxalsyrasten) kan ses vid tunntarmssjukdom, och om en del av tunntarmen opererats bort.

RÖKNING

Sjukdomen är vanligast hos rökare. Rökare med sjukdomen löper dubbelt så stor risk att bli opererade som icke-rökare. Denna förhöjda risk försvinner dock om man slutar röka.

Sök relevant information om hur man slutar röka på www.slutarokalinjen.org

ORSAK TILL SJUKDOMEN

Okänd. Det finns en ärftlig faktor så till vida att risken att få Crohns sjukdom är cirka 10 % om en av föräldrarna har sjukdomen och cirka 50 % om båda föräldrarna har den.